

ANALISA PERBEDAAN INFORMASI DIAGNOSTIK CT SCAN KEPALA PADA KASUS STROKE ISKEMIK DENGAN PILIHAN KOMBINASI *SLICE THICKNESS* DAN *INTERVAL RECONSTRUCTION*

Mami Dwi Yan¹⁾, Jeffri Ardiyanto²⁾, Nanang Sulaksono³⁾

^{1),2),3)} Poltekkes Kemenkes Semarang

e-mail : mamidwiyanradiologi@gmail.com

ABSTRACT

Background: Stroke is a disease that has a high mortality rate as the third most common disease that causes death in the world. To diagnose the location and type stroke, a neuro imaging examination is needed, which is by examining the CT Scan of the head. The purpose of this study was to determine differences in diagnostic information on CT scan of the head in cases of ischemic stroke with a choice combination of 3 mm *slice thickness* with 1.5 mm *interval reconstruction* and 2 mm *slice thickness* with 1 mm *interval reconstruction*, and to find out which combination is the most optimal in producing diagnostic information in cases of ischemic stroke.

Methods: This type of research is quantitative research with experimental approach. The study was conducted at Telogorejo Hospital Semarang. The samples in this study were 10 patients with expert results of ischemic stroke. The result data was 10 head scan radiographs with ischemic stroke and each radiograph is reformatted with combination of 3 mm *slice thickness* with 1.5 *interval reconstruction* and 2 mm *slice thickness* with 1 mm *interval reconstruction*. Assessment of diagnostic information data was done by 3 respondents. Before data analysis, first *kappa* test was done to three respondents and then tested *wilcoxon*.

Result : The result of this research is the difference of diagnostic information between combination of 3 mm *slice thickness* with 1.5 mm *interval reconstruction* and 2 mm *slice thickness* with 1 mm *interval reconstruction*. A combination of 2 mm *slice thickness* with 1 mm *interval reconstruction* with mean rank 21.00 is the most optimal combination for head scan with ischemic stroke cases.

Keyword: CT scan, *slice thickness*, *interval reconstruction*, ischemic stroke

Pendahuluan

Stroke merupakan suatu tanda klinis yang berkembang cepat akibat gangguan fokal (atau global) dengan gejala-gejala yang berlangsung selama 24 jam atau lebih dan dapat menyebabkan kematian tanpa adanya penyebab lain yang jelas selain vaskular (KSSNP, 1999). Stroke iskemik atau serebral infark merupakan yang paling sering, yaitu 70 - 80% dari semua kejadian stroke. CT Scan merupakan salah satu modalitas penunjang pada pemeriksaan kepala yang mampu memberikan informasi diagnostik pada kasus stroke.

Pada saat kasus, di area otak terkadang tidak menunjukkan abnormalitas saat beberapa jam awal serangan stroke dikarenakan region yang terlalu kecil atau karena adanya bagian dari otak (*brainstem* atau *cerebellum*) yang tidak menunjukkan gambaran yang jelas. Baert (2009) merekomendasikan penggunaan *slice thickness* dengan ukuran 3 mm untuk memperlihatkan gambaran infark secara jelas. Sementara, Hosten dan Liebeg (2002) merekomendasikan *slice thickness* dengan ukuran 2 mm untuk memperlihatkan secara optimal gambaran infark. Untuk nilai *interval reconstruction*, Wicaksono (2017) menyarankan bahwa nilai *interval reconstruction* yang optimal adalah 50% dari nilai *slice thickness* yang digunakan. Baert (2011) juga merekomendasikan untuk menggunakan nilai *interval reconstruction* yang lebih kecil dari ukuran *slice thickness* (50% dari ukuran *slice thickness*) untuk memperlihatkan lesi yang kecil.

Pada pemeriksaan CT Scan kepala, seorang radiografer harus dapat menentukan *slice thickness* dan nilai *interval reconstruction* yang tepat untuk menghasilkan informasi diagnostik yang optimal. Atas dasar pentingnya penggunaan *slice thickness* dan *interval*

reconstruction, maka perlu dilakukan penelitian yang bertujuan untuk mengetahui perbedaan informasi diagnostik pada CT Scan kepala dengan kasus stroke iskemik antara pilihan kombinasi *slice thickness* 3 mm dengan *interval reconstruction* 1.5 mm dan *slice thickness* 2 mm dengan *interval reconstruction* 1 mm.

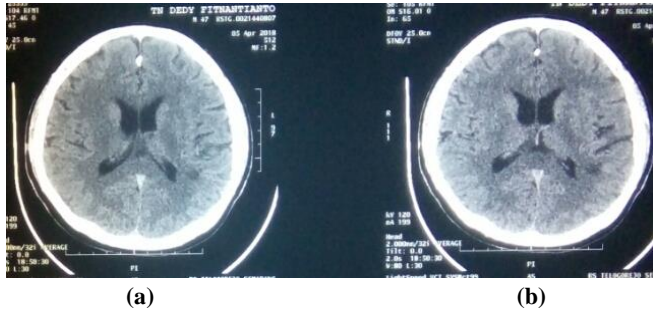
Metode

Jenis penelitian ini adalah penelitian kuantitatif dengan pendekatan eksperimental. Pengambilan data dilakukan pada bulan April sampai Mei 2018. Populasi dan sample penelitian adalah citra CT Scan kepala dengan potongan axial pada kasus stroke iskemik dengan sampel yang terdiri dari 10 pasien dan setiap radiograf diformat dengan pilihan kombinasi *slice thickness* 3 mm dengan *interval reconstruction* 1.5 mm dan *slice thickness* 2 mm dengan *interval reconstruction* 1 mm, sehingga didapatkan 20 citra. Pesawat yang digunakan CT Scan Ge Light Speed VCT 64 slice. Metode pengambilan data dengan kuesioner informasi diagnostik terhadap 3 orang dokter spesialis radiologi.

Data dari hasil responden berupa data ordinal yang akan diolah dan dianalisa dengan aplikasi SPSS 16. Data tersebut diuji terlebih dahulu dengan uji *kappa* untuk mengetahui tingkat reliabilitas dari penilaian ketiga responden terhadap kedua kombinasi tersebut. Setelah kesepakatan antar ketiga responden baik maka setelah itu data dianalisa dengan uji *wilcoxon* untuk mengetahui perbedaan informasi diagnostik antara kedua pilihan kombinasi tersebut dan untuk informasi diagnostik manakah yang paling optimal penilaian didasarkan dengan melihat *mean rank*.

Hasil dan Pembahasan

Gambar 1, menunjukkan hasil citra salah satu sampel CT Scan kepala potongan axial pada kasus stroke iskemik yang telah



Gambar 1. Hasil citra salah satu sampel penggunaan kombinasi *Slice thickness* 3 mm dengan *interval reconstruction* 1.5 mm (a), *slice thickness* 2 mm dengan *interval reconstruction* 1 mm (b)

Kriteria informasi diagnostik yang dinilai meliputi tampak jelas daerah *basal ganglia*, tampak jelas daerah *nucleus caudatus*, tampak jelas *thalamus* dengan ukuran dan densitas yang normal, tampak jelas sistem ventrikel dan ukurannya sesuai dengan usia pasien, batas tegas antara *white matter* dan *grey matter*, tidak tampak penyempitan atau ekspansi pada *perifer sulci*, ketebalan dan densitas pada *fissura sylvii* tampak normal, dan mampu memperlihatkan lesi hipodens yang terdapat dalam otak (Apriantoro, 2012). Penilaian dilakukan dengan mengamati citra secara langsung pada *workstation*, kemudian memberikan skor pada tabel kuesioner yang telah disediakan. Hasil penilaian dari responden kemudian direkapitulasi.

Untuk mendukung hasil penelitian, dilakukan uji beda menggunakan aplikasi SPSS 16.00. Namun sebelumnya, data hasil penilaian informasi diagnostik terhadap dua kombinasi *slice thickness* dan *interval reconstruction* yang didapatkan dari ketiga responden terlebih dahulu dilakukan uji *kappa*. Dari hasil uji *kappa* yang telah dilakukan menunjukkan nilai *Measure of Agreement* yang tinggi pada responden satu (R1) dengan responden dua (R2) maka penelitian hanya menggunakan data dari salah satu diantara responden satu dan responden dua saja untuk uji statistik *wilcoxon*.

1. Hasil Uji Statistik Perbedaan Informasi Diagnostik CT Scan Kepala pada Kasus Stroke Iskemik dengan Kombinasi *Slice Thickness* 3 mm dengan *Interval Reconstruction* 1.5 mm dan *Slice Thickness* 2 mm dengan *Interval Reconstruction* 1 mm

Tabel 1. Hasil uji *wilcoxon* perbedaan informasi diagnostik secara keseluruhan antara kedua kombinasi *slice thickness* dan *interval reconstruction*

Variasi Kombinasi <i>Slice Thickness</i> dan <i>Interval Reconstruction</i>	<i>P value</i>
<i>Slice Thickness</i> 3 mm <i>Interval Reconstruction</i> 1.5 mm	0.001
<i>Slice Thickness</i> 2 mm <i>Interval Reconstruction</i> 1 mm	

Hasil uji *wilcoxon* secara keseluruhan pada tabel 1 menunjukkan nilai signifikansi *p value* 0.001 ($p < 0.05$), yang dinyatakan bahwa terdapat perbedaan bermakna pada informasi

direkonstruksi dan direformat menjadi dua pilihan kombinasi yaitu *slice thickness* 3 mm dengan *interval reconstruction* 1.5 mm dan *slice thickness* 2 mm dengan *interval reconstruction* 1 mm.

diagnostik kepala dengan kasus stroke iskemik antara kombinasi *slice thickness* 3 mm dengan *interval reconstruction* 1.5 mm dan *slice thickness* 2 mm dengan *interval reconstruction* 1 mm.

Hasil uji dari penelitian sesuai dengan teori Nagel (2004) yang mengatakan bahwa semakin tipis *slice thickness* yang dipilih maka akan semakin banyak informasi diagnostik yang didapat, detail citra yang dihasilkan juga akan semakin tinggi meskipun citra cenderung akan menjadi *noise*.

Untuk nilai *interval reconstruction* menurut Priftis (2010) dengan nilai *interval reconstruction* $\geq 50\%$ dari *slice thickness* dapat mengurangi *partial volume*, sehingga dapat meningkatkan densitas serta meningkatkan pengukuran volume untuk lesi yang kecil. Dengan begitu tebal tipisnya *slice thickness* dan *interval reconstruction* berpengaruh pada jumlah informasi diagnostik yang didapat.

Tabel 2. Hasil uji *wilcoxon* perbedaan informasi diagnostik setiap anatomi antara kedua kombinasi *slice thickness* dan *interval reconstruction*

Kriteria	Variasi kombinasi <i>slice thickness</i> dan <i>interval reconstruction</i>	<i>value</i>
<i>Basal ganglia</i>	<i>Slice thickness</i> 3 mm <i>Interval reconstruction</i> 1.5 mm <i>Slice thickness</i> 2 mm <i>Interval reconstruction</i> 1 mm	0.008
<i>Nucleus caudatus</i>	<i>Slice thickness</i> 3 mm <i>Interval reconstruction</i> 1.5 mm <i>Slice thickness</i> 2 mm <i>Interval reconstruction</i> 1 mm	0.002
<i>Thalamus</i>	<i>Slice thickness</i> 3 mm <i>Interval reconstruction</i> 1.5 mm <i>Slice thickness</i> 2 mm <i>Interval reconstruction</i> 1 mm	0.025
Sistem ventrikel	<i>Slice thickness</i> 3 mm <i>Interval reconstruction</i> 1.5 mm <i>Slice thickness</i> 2 mm <i>Interval reconstruction</i> 1 mm	0.046
<i>White dan Grey matter</i>	<i>Slice thickness</i> 3 mm <i>Interval reconstruction</i> 1.5 mm <i>Slice thickness</i> 2 mm <i>Interval reconstruction</i> 1 mm	0.005
<i>Perifer sulci</i>	<i>Slice thickness</i> 3 mm <i>Interval reconstruction</i> 1.5 mm <i>Slice thickness</i> 2 mm <i>Interval reconstruction</i> 1 mm	0.317
<i>Fissura sylvii</i>	<i>Slice thickness</i> 3 mm <i>Interval reconstruction</i> 1.5 mm <i>Slice thickness</i> 2 mm <i>Interval reconstruction</i> 1 mm	1.000
Lesi hipodens	<i>Slice thickness</i> 3 mm <i>Interval reconstruction</i> 1.5 mm <i>Slice thickness</i> 2 mm <i>Interval reconstruction</i> 1 mm	0.014

Hasil uji beda setiap kriteria anatomi di tabel 2 menunjukkan bahwa nilai signifikansi *p value* untuk organ *basal ganglia* yaitu sebesar 0.008, organ *nucleus caudatus* sebesar 0.002, organ *thalamus* sebesar 0.025, organ sistem ventrikel sebesar 0.046, organ *white* dan *grey matter* sebesar 0.005, lesi hipodens sebesar 0.014 atau (*p value* < 0.05) yang berarti ada perbedaan informasi diagnostik pada organ *basal ganglia*, *nucleus caudatus*, *thalamus*, sistem ventrikel, *white* dan *grey matter*, dan lesi hipodens dari kedua pilihan kombinasi *slice thickness* dengan *interval reconstruction*. Sedangkan nilai signifikansi *p value* untuk organ *perifer sulci* yaitu 0.317 dan organ *fissura sylvii* yaitu 1.000 atau (*p value* > 0.05) yang berarti tidak ada perbedaan informasi diagnostik pada organ *perifer sulci* dan *fissura sylvii* dari kedua pilihan kombinasi *slice thickness* dengan *interval reconstruction*.

Menurut peneliti adanya perbedaan disetiap kriteria anatomi seperti pada organ *basal ganglia*, *nucleus caudatus*, *thalamus*, sistem ventrikel, *white* dan *grey matter*, dan lesi hipodens dikarenakan penggunaan kombinasi *slice thickness* dan *interval reconstruction* yang lebih tipis yaitu *slice thickness* 2 mm dengan *interval reconstruction* 1 mm, sehingga menampilkan kontras resolusi dan spasial resolusi citra dari masing – masing bagian organ terlihat lebih jelas terutama pada penampilan gambaran anatomisnya. Untuk organ *perifer sulci* dan *fissura sylvii* tidak memperlihatkan perbedaan antara

Variasi kombinasi <i>slice thickness</i> dan <i>interval reconstruction</i>	Mean Rank
<i>Slice thickness</i> 3 mm <i>Interval reconstruction</i> 1.5 mm	0.00
<i>Slice thickness</i> 2 mm <i>interval reconstruction</i> 1 mm	21.00

penggunaan kombinasi *slice thickness* 3 mm dengan *interval reconstruction* 1.5 mm dan *slice thickness* 2 mm dengan *interval reconstruction* 1 mm, dikarenakan pada kedua kombinasi tersebut sudah dapat secara jelas menilai gambaran anatomis dari organ *perifer sulci* dan *fissura sylvii*.

- Informasi diagnostik yang paling optimal antara kombinasi *slice thickness* 3 mm dengan *interval reconstruction* 1.5 mm dan *slice thickness* 2 mm dengan *interval reconstruction* 1 mm

Tabel 3. Hasil Mean Rank Uji Wilcoxon pada Informasi Diagnostik Secara Keseluruhan Antara Kedua Kombinasi *Slice Thickness* dan *Interval Reconstruction*

Tabel 4. Hasil Mean Rank Uji Statistik Wilcoxon pada Informasi Diagnostik Setiap Kriteria Anatomi Antara Kedua Kombinasi *Slice Thickness* dan *Interval Reconstruction*

Kriteria	Variasi kombinasi <i>slice thickness</i> dan <i>interval reconstruction</i>	Mean Rank
<i>Basal ganglia</i>	<i>Slice thickness</i> 3 mm <i>Interval reconstruction</i> 1.5 mm	0.00
	<i>Slice thickness</i> 2 mm <i>Interval reconstruction</i> 1 mm	4.00
<i>Nucleus caudatus</i>	<i>Slice thickness</i> 3 mm <i>Interval reconstruction</i> 1.5 mm	0.00
	<i>Slice thickness</i> 2 mm <i>Interval reconstruction</i> 1 mm	5.50
<i>Thalamus</i>	<i>Slice thickness</i> 3 mm <i>Interval reconstruction</i> 1.5 mm	0.00
	<i>Slice thickness</i> 2 mm <i>Interval reconstruction</i> 1 mm	3.00

	<i>reconstruction</i> 1 mm	
Sistem ventrikel	<i>Slice thickness</i> 3 mm <i>Interval reconstruction</i> 1.5 mm	0.00
	<i>Slice thickness</i> 2 mm <i>Interval reconstruction</i> 1 mm	2.50
White dan Grey matter	<i>Slice thickness</i> 3 mm <i>Interval reconstruction</i> 1.5 mm	0.00
	<i>Slice thickness</i> 2 mm <i>Interval reconstruction</i> 1 mm	4.50
Perifer sulci	<i>Slice thickness</i> 3 mm <i>Interval reconstruction</i> 1.5 mm	0.00
	<i>Slice thickness</i> 2 mm <i>Interval reconstruction</i> 1 mm	1.00
Fissura sylvii	<i>Slice thickness</i> 3 mm <i>Interval reconstruction</i> 1.5 mm	0.00
	<i>Slice thickness</i> 2 mm <i>Interval reconstruction</i> 1 mm	0.00
Lesi hipodens	<i>Slice thickness</i> 3 mm <i>Interval reconstruction</i> 1.5 mm	0.00
	<i>Slice thickness</i> 2 mm <i>Interval reconstruction</i> 1 mm	3.50

Dari tabel 4 menunjukkan bahwa kombinasi *slice thickness* 2 mm dengan *interval reconstruction* 1 mm memiliki nilai yang lebih tinggi dibanding dengan kombinasi *slice thickness* 3 mm dengan *interval reconstruction* 1.5 mm. Nilai *mean rank* pada pilihan kombinasi *slice thickness* 2 mm dengan *interval reconstruction* 1 mm adalah 21.00.

Selanjutnya, berdasarkan nilai *mean rank* setiap kriteria anatomi menunjukkan bahwa kombinasi *slice thickness* 2 mm dengan *interval reconstruction* 1 mm memiliki nilai *mean rank* yang lebih tinggi yaitu pada organ *basal ganglia* dengan *mean rank* 4.00, *nucleus caudatus* dengan *mean rank* 5.50, *thalamus* dengan *mean rank* 3.00, sistem ventrikel dengan *mean rank* 2.50, *white* dan *grey matter* dengan *mean rank* 4.50, *perifer sulci* dengan *mean rank* 1.00 dan lesi hipodens dengan *mean rank* 3.50, sedangkan nilai *mean rank* pada organ *basal ganglia*, *nucleus caudatus*, *thalamus*, sistem ventrikel, *white* dan *grey matter*, *perifer sulci* dan lesi hipodens pada pilihan kombinasi *slice thickness* 3 mm dengan *interval reconstruction* 1.5 mm adalah 0.00. Hal ini disebabkan karena penggunaan *slice thickness* 2 mm dengan *interval reconstruction* 1 mm sesuai dengan karakteristik organ yang diamati. Namun, ada satu organ yang memiliki nilai *mean rank* yang sama antara kedua kombinasi *slice thickness* dengan *interval reconstruction* yaitu pada organ *fissura sylvii* dengan nilai *mean rank* 0.00. Hal ini menunjukkan bahwa pada kedua kombinasi tersebut memiliki kemampuan yang sama dalam memperlihatkan organ *fissura sylvii*, sehingga tidak ada perubahan yang signifikan ketika *slice thickness* dan *interval reconstruction* diubah menjadi lebih tipis.

Sebelumnya Baert (2011) menyarankan penggunaan ukuran *slice thickness* 3 mm baik untuk memperlihatkan gambaran infark secara jelas. Sedangkan Hosten dan Liebeg (2002) menyarankan ukuran *slice thickness* 2 mm untuk memperlihatkan secara optimal gambaran infark. Untuk nilai *interval reconstruction* penelitian sebelumnya yang dilakukan oleh Wicaksono (2017) menyarankan bahwa nilai *interval reconstruction* yang optimal adalah 50% dari nilai *slice thickness* yang digunakan. Namun pada penelitian ini menunjukkan *slice thickness* 2 mm dengan *interval reconstruction* 1 mm yang paling optimal karena lebih banyak dalam memberikan informasi diagnostik.

Simpulan

Berdasarkan dari hasil uji beda *wilcoxon* untuk keseluruhan organ didapatkan hasil yaitu nilai *p value* sebesar 0.001 ($p < 0.05$) yang berarti ada perbedaan informasi diagnostik untuk keseluruhan organ pada kombinasi *slice thickness* 3 mm dengan *interval reconstruction* 1.5 mm dan kombinasi *slice thickness* 2 mm dengan *interval reconstruction* 1 mm dalam pemeriksaan CT Scan kepala pada kasus stroke iskemik. Nilai *slice thickness* dan *interval reconstruction* yang optimal untuk pemeriksaan CT Scan kepala pada kasus stroke iskemik ada pada kombinasi *slice thickness* 2 mm dengan *interval reconstruction* 1 mm. Hal ini ditunjukkan dengan *mean rank* pada kombinasi ini sebesar 21.00.

Daftar Pustaka

- Apriantoro, N.S. 2012. *Analisis Variasi Nilai Window Width CT Scan Kepala Pada Kasus Stroke Non Hemoragik*. Jakarta: ResearchGate
- Baert, AL, 2011, “*Comparative Interpretation of CT and Standard Radiography of The Chest*”, Springer Heidelberg Dordrecht, London.
- Baert, AL, 2009, “*Multislice CT*”, Springer Heidelberg Dordrecht, London.
- Hosten, Norbert and Thomas Liebig. 2002. *CT of the Head and Spine*. New York : Thieme.
- Kelompok Studi Serebrovaskuler & Neurogeriatri Perdossi (KSSNP). 1999. *Konsensus Nasional Pengelolaan Stroke di Indonesia*. Jakarta.
- Nagel, HD. 2004. *Fundamental of neuroimaging*. WB Saunders Company : Philadelphia, USA.
- Papp, Jeffrey, PhD, RT(R)(QM), 2002, *Quality Management in The Imaging Sciences*, third edition. Mosby Elsevier, Inc. Missouri.
- Priftis, Kostas N, 2010, “*Pediatric Bronchoscopy, Vol: 38*”, Karger AG, Switzerland.
- Saba, Luca and Jasjit S. Suri. 2014. *Multi-Detector CT Imaging*. New York : CRC Press.
- Wicaksono, Tri. 2017. *Perbedaan Kualitas Citra CT Scan Kepala Terhadap Nilai Reconstruction Increment Pada Kasus Metastase*. Semarang: repositorypoltekkessemarang