

PENGARUH LAMA WAKTU PEMAKAIAN (USIA) DAN BENTURAN FISIK PADA KASET *COMPUTER RADIOGRAPHY* (CR) TERHADAP CITRA RADIOGRAFI

Siti Nur Hidayati¹ Ikhwanata²

^{1,2}*Academy of Radiodiagnostic and Radiotherapy Techniques, Nusantara Jakarta, Indonesia*

Corresponding author: Siti Nur Hidayati

Email: nhiedea@yahoo.com

Received: written by editor; Revised: written by editor; Accepted: written by editor
(date of submission, 10pt)

ABSTRACT

Background: Computed Radiography (CR) is a radiographic image processing computer acquisition technology. In CR, the radiographic image results are stored in a special film cassette and expressed in the form of the gray level of the image pixels. The results of the radiographic image on the film cassette are then read by a scanner and then can be saved in the form of an image file, which can be a special digital film format called DICOM (Digital Imaging and Communication in Medicine). One of the disturbances that occur in the resulting CR image is artifact. The length of time used (age) of CR cassette can cause interference with the results of radiographic images. The longer the life of the CR cassette and the more frequent use of the CR cassette, the noise may appear in the radiographic image results. The condition of the CR cassette has a big effect on the formation of the image so that physical collision such as falling, regardless of grip or impact should be avoided when inserted into the CR reader.

Methods: This type of research uses quantitative research with an experimental approach. The CR cassettes studied were 4 CR cassette with different sizes but the length of time used (age) was the same. All 4 CR cassette were exposed to the same exposure factor. The object used is the stepwedge. The results of the radiographic images are evaluated subjectively by 5 respondents (radiographers) to draw conclusions.

Results: The duration of use (age) of CR cassette is done properly and does not often occur, it will produce good radiographic image results and can be used to establish diagnoses. Physical impact on the CR cassette can result in artifact. Artifact contained in the results of CR images can interfere with diagnosis.

Keyword : Computed Radiography, image, artifact

Pendahuluan

Radiologi adalah ilmu kedokteran yang mempelajari tentang proses pembuatan gambar (pencitraan) dari organ tubuh manusia dengan menggunakan radiasi sinar-X sebagai sumber pencatat gambar (Gunn et al., 2016). Saat ini perkembangan alat radiologi semakin pesat dimulai dari perkembangan alat konvensional, fluoroskopi, USG (*Ultrasonography*), CT (*Computed Tomography*) scanner, MRI (*Magnetic Resonance Imaging*), Radioterapi, dan Kedokteran Nuklir. Di rumah sakit yang besar sistem radiodiagnostik konvensional perlahan ditinggalkan beralih ke sistem radiodiagnostik

digital salah satunya *Computed Radiography* (CR) (Ravikanth, 2017).

Computed radiography (CR) merupakan salah satu teknologi akuisisi komputer pengolah citra radiografi. Pada CR, hasil citra radiografi tersimpan dalam suatu kaset film khusus dan dinyatakan dalam bentuk tingkat keabuan piksel citra. Hasil citra radiografi dalam kaset film tersebut kemudian dibaca oleh pemindai (*scanner*) dan selanjutnya dapat disimpan dalam bentuk file gambar biasa yang berekstensi .png atau .jpg serta suatu format film digital khusus yang dinamakan DICOM (*Digital Imaging and Communications in Medicine*) (Gideon & Guswantoro, 2019).

Komponen CR terdiri dari: *imaging plate* (IP), *cassete*, *image reader*, *image console*, dan *printer*.

IP ini merupakan komponen utama dalam sebuah sistem CR. IP tidak memerlukan proses kimiawi dalam pengembangannya dan dapat digunakan berulang kali. *Imaging plate* biasa digunakan dengan ditempatkan dalam *cassete imaging plate*. Kaset IP sama dengan yang digunakan pada radiografi konvensional, hanya saja untuk kaset IP memiliki celah (*window*). *Image reader* merupakan alat pengolah dari gambaran laten pada IP menjadi data digital. Berfungsi sebagai pembaca, pengolah gambar yang diperoleh dari *imaging plate* yang dijalankan dengan menggunakan *laser scanner*. *Printer* sebagai media pencetak citra. Proses pengolahan citra dengan *dry printer* tidak menggunakan cairan kimiawi sebagaimana dalam radiografi konvensional. Proses pembangkitan citra dengan menggunakan sinar laser, sehingga lebih memudahkan dalam hal perawatan dan tidak menghasilkan limbah kimia. Selain itu, tidak diperlukan kamar gelap untuk proses pengembangan citra. *Image console* Berfungsi untuk mengolah gambar, berupa komputer dengan *software* khusus untuk *medical imaging*. Gambar dapat diolah tampilannya sehingga memudahkan memperoleh gambaran yang lebih baik (Jannah et al., 2014).

Kerusakan fisik pada kaset CR dapat menimbulkan gangguan antara lain dapat menimbulkan *artefak* dan *noise* pada hasil citra radiografi. Beberapa rumah sakit mengalami beberapa kendala dalam penggunaan kaset CR yaitu tampaknya artefak di layar monitor ketika proses *reader* dan juga setelah diprint pada film radiografi. Adanya artefak pada film radiografi akan menjadi kendala pada penegakkan diagnosa (Strauss & Rae, 2012).

Metode

Jenis penelitian adalah kuantitatif dengan pendekatan eksperimen yaitu melakukan eksposi pada 4 kaset CR dengan ukuran yang berbeda-beda tetapi lama waktu pemakaian sama. Obyek yang digunakan *stepwedge*. Penelitian dilakukan di Rumah Sakit Masmitra dari November 2019 sampai dengan Januari 2020. Subyek penelitian adalah 2 orang dan 5 orang responden untuk mengisi kuisioner.

Hasil dan Pembahasan

1. Kaset CR

Kaset CR yang digunakan pada penelitian ini adalah kaset CR merk Fuji yang lama pemakaian untuk pemeriksaan radiografi adalah sama yaitu sudah digunakan untuk pemeriksaan

radiografi selama 3 tahun. Ukuran kaset CR yang diteliti pada penelitian ini yaitu: 1 kaset CR ukuran 18 cm × 24 cm, 1 kaset CR ukuran 24 cm × 30 cm, dan 2 kaset CR ukuran 35 cm × 43 cm. Riwayat kondisi masing-masing kaset CR yaitu untuk kaset ukuran 18 cm × 24 cm dan 24 cm × 30 cm tidak sering mengalami benturan. Pada salah satu kaset CR ukuran 35 cm × 43 cm sering mengalami benturan fisik.

2. Proses Pengambilan Data

Prosedur pengujian untuk 4 kaset CR dilakukan secara bertahap dan berurutan dimulai dari ukuran kecil sampai dengan ukuran yang besar. Tahapan pertama, kaset CR diletakkan di atas meja pemeriksaan dan obyek berupa *stepwedge* diatur di pertengahan kaset CR kemudian dieksposi. Factor ekposi yang digunakan sama yaitu 80 kV dan 10 mAs. Luas lapangan peninaran diatur sesuai ukuran kaset. Kaset CR yang sudah dieksposi diprosesing dengan sistem CR dan dicetak pada film radiografi.

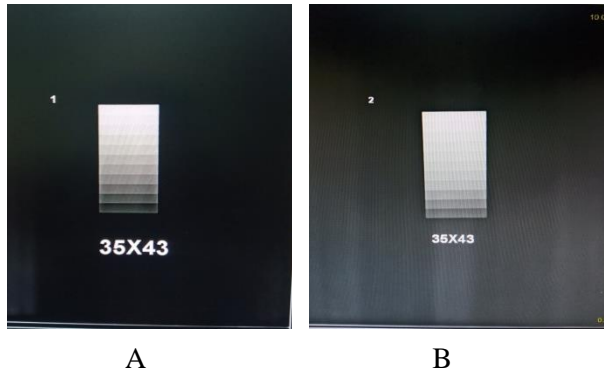
Hasil keempat citra radiografi dinilai dan dievaluasi secara subyektifitas dengan parameter yaitu ada dan tidaknya *noise*, ada dan tidaknya artefak, ada dan tidaknya efek benturan fisik pada hasil citra radiografi CR, dan pengaruh adanya artefak pada penegakkan diagnosa. Hasil citra radiografi dari 4 kaset CR adalah sebagai berikut:



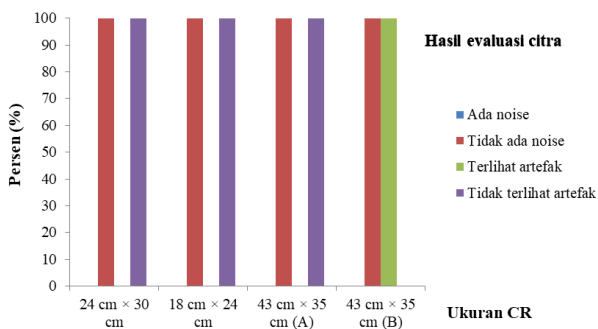
Gambar 1. Hasil citra radiografi kaset ukuran CR 18 cm × 24 cm



Gambar 2. Hasil citra radiografi kaset ukuran CR 18 cm × 24 cm



Gambar 2. Hasil citra radiografi (A) Tidak banyak benturan, (B) Banyak benturan



Gambar 1. Hasil kuisioner dari 4 kaset CR

Setelah dilakukan pengujian pada keempat kaset CR maka diperoleh hasil bahwa kaset CR untuk ukuran 18 cm x 24 cm dan 24 cm x 30 cm (gambar 1) dengan pemakaian (usia) kaset selama 3 tahun dengan kondisi fisik kaset CR yang tidak sering mengalami benturan ternyata tidak terlihat adanya gangguan *noise* dan artefak pada hasil citra radiografi. Hasil citra radiografi pada 2 kaset CR ukuran 43 cm x 35 cm dengan pemakaian (usia) kaset yang sama yaitu sudah digunakan untuk pemeriksaan radiografi terlihat adanya perbedaan kualitas gambar. Pada hasil citra radiografi CR untuk kaset ukuran 35 cm x 43 cm yang tidak sering mengalami benturan fisik, tidak terlihat adanya *noise* dan artefak, sedangkan pada kaset CR yang sering mengalami benturan terlihat tidak terdapat *noise* tetapi ditemukan adanya artefak. Artefak berbentuk garis putih memanjang pada hasil citra radiografi. Seluruh responden menyatakan bahwa untuk ukuran kaset CR 43 cm x 35 cm (B) yang sering mengalami benturan fisik terlihat adanya artefak.

Seluruh responden menyatakan bahwa benturan fisik dapat berakibat atau menimbulkan efek pada citra radiografi yaitu adanya artefak dengan terlihat adanya garis atau bayangan putih pada hasil citra radiografi. Apabila kaset digunakan secara baik dan tidak sering terkena benturan maka hasil citra radiografi akan optimal dan dapat digunakan untuk

menegakkan diagnosa. Responden sebanyak 60% menyatakan bahwa adanya artefak akibat benturan fisik yang terlihat pada hasil citra radiografi tidak berpengaruh pada penegakkan diagnosa karena masih dalam batas toleransi sedangkan 40% responden menyatakan bahwa adanya artefak akibat benturan dapat mengurangi kualitas citra radiografi dan berpengaruh pada penegakkan diagnosa.

Simpulan

Hasil penelitian ini memperlihatkan bahwa pemakaian kaset CR selama 3 tahun tidak terlihat adanya *noise* baik itu pada kaset CR yang tidak sering terjadi benturan fisik maupun yang sering terjadi benturan fisik. Benturan fisik berpengaruh pada munculnya artefak pada hasil citra radiografi. Adanya artefak pada citra Radiografi dapat mengganggu proses penegakkan diagnosa.

Daftar Pustaka

- Gideon, S., & Guswantoro, T. (2019). Optimasi Citra Dicom Dengan Menggunakan Aplikasi Pada Smartphone Android. *Prosiding SNFA (Seminar Nasional Fisika Dan Aplikasinya)*, 3(February), 258. <https://doi.org/10.20961/prosidingsnfa.v3i0.28558>
- Gunn, A. J., Tuttle, M. C., Flores, E. J., Mangano, M. D., Bennett, S. E., Sahani, D. V., Choy, G., & Boland, G. W. (2016). Differing Interpretations of Report Terminology Between Primary Care Physicians and Radiologists. *Journal of the American College of Radiology*, 13(12), 1525-1529.e1. <https://doi.org/10.1016/j.jacr.2016.07.016>
- Jannah, N., Armynah, B., & Abdullah, B. (2014). Analisis Kurva Karakteristik Image Plate Computed Radiography (CR) Sebagai Indikator Sensitifitas Terhadap Sinar-X. *Prosiding Seminar Nasional Geofisika*, September, 200-206.
- Ravikanth, R. (2017). Effective radiological imaging for the good of patients: Weighing benefits and risks. *World Journal of Nuclear Medicine*, 16(2), 85. https://doi.org/10.4103/wjnm.wjnm_105_16
- Strauss, L. J., & Rae, W. I. (2012). Image quality dependence on image processing software in computed radiography. *South African Journal of Radiology*, 16(2), 44-48. <https://doi.org/10.4102/sajr.v16i2.305>